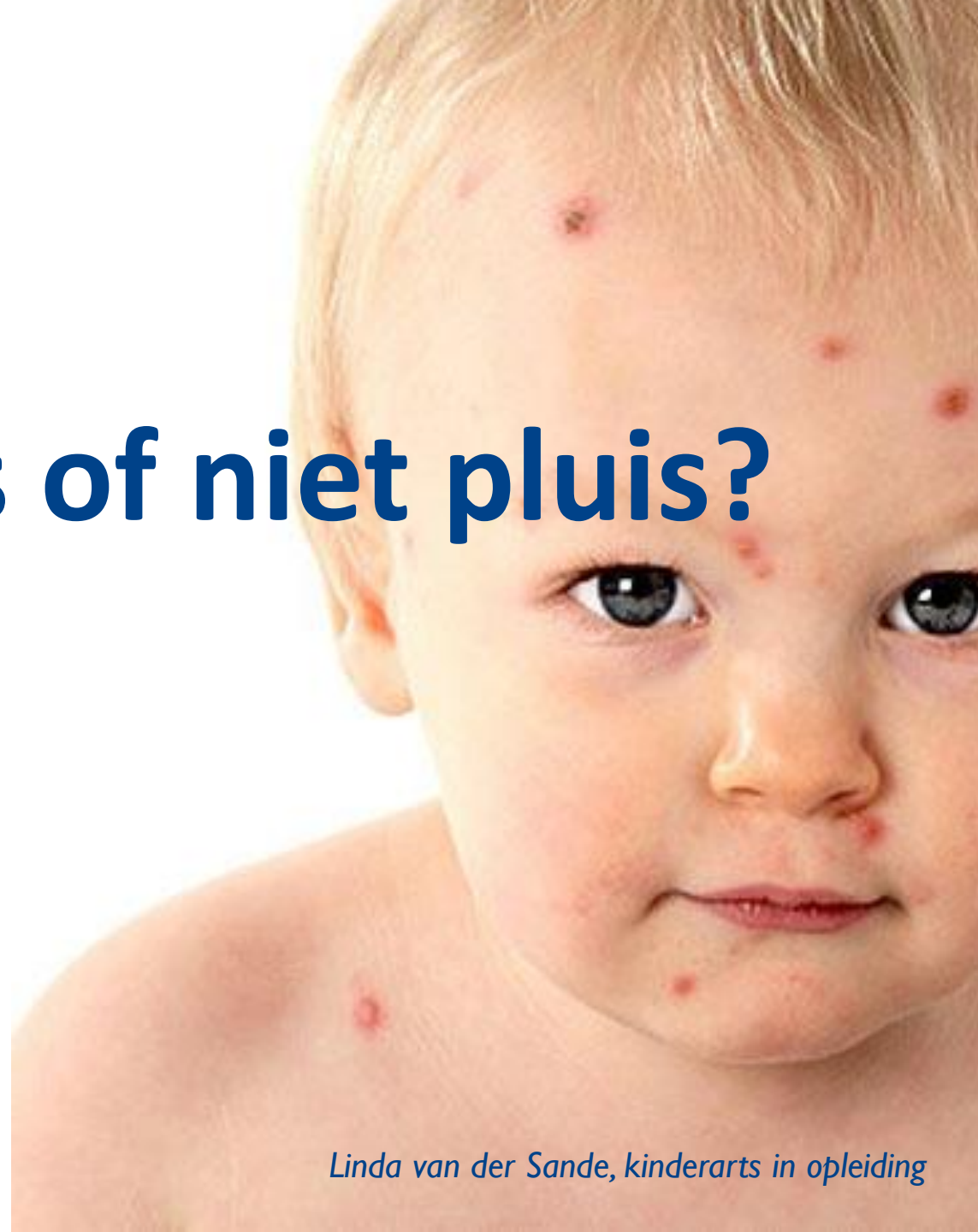

# Huiduitslag, pluis of niet pluis?



Geen disclosures

# Doelen van vandaag

- Huidafwijkingen.
- Infectieziekten.
  
- Geruststellen of insturen?
- Herkennen van alarmsymptomen.

# Beschrijven van huidafwijkingen

- Anamnese:
  - Duur.
  - Beloop.
  - Begeleidende klachten/alarmsymptomen: koorts, jeuk, pijn, groei, bedreigde ontwikkeling.

# Beschrijven van huidafwijkingen

- **P** Plaats Elleboog, buik, oor
- **R** Rangschikking Solitair, gegeneraliseerd
- **O** Omvang Speldenknop, handpalm, aantal cm
- **V** Vorm Rond, boog, veelhoekig
- **O** Omtrek Scherp, onscherp, grillig
- **K** Kleur Erytheem, bruin, blauw
- **E** Efflorescentie Papel, bulla, atrofie

# Rol voor JGZ

- Huidafwijkingen veel voorkomende klacht bij CB, huisarts of kinderarts.
- Signaleren, diagnosticeren en herkennen van alarmsymptomen.

# CASUISTIEK

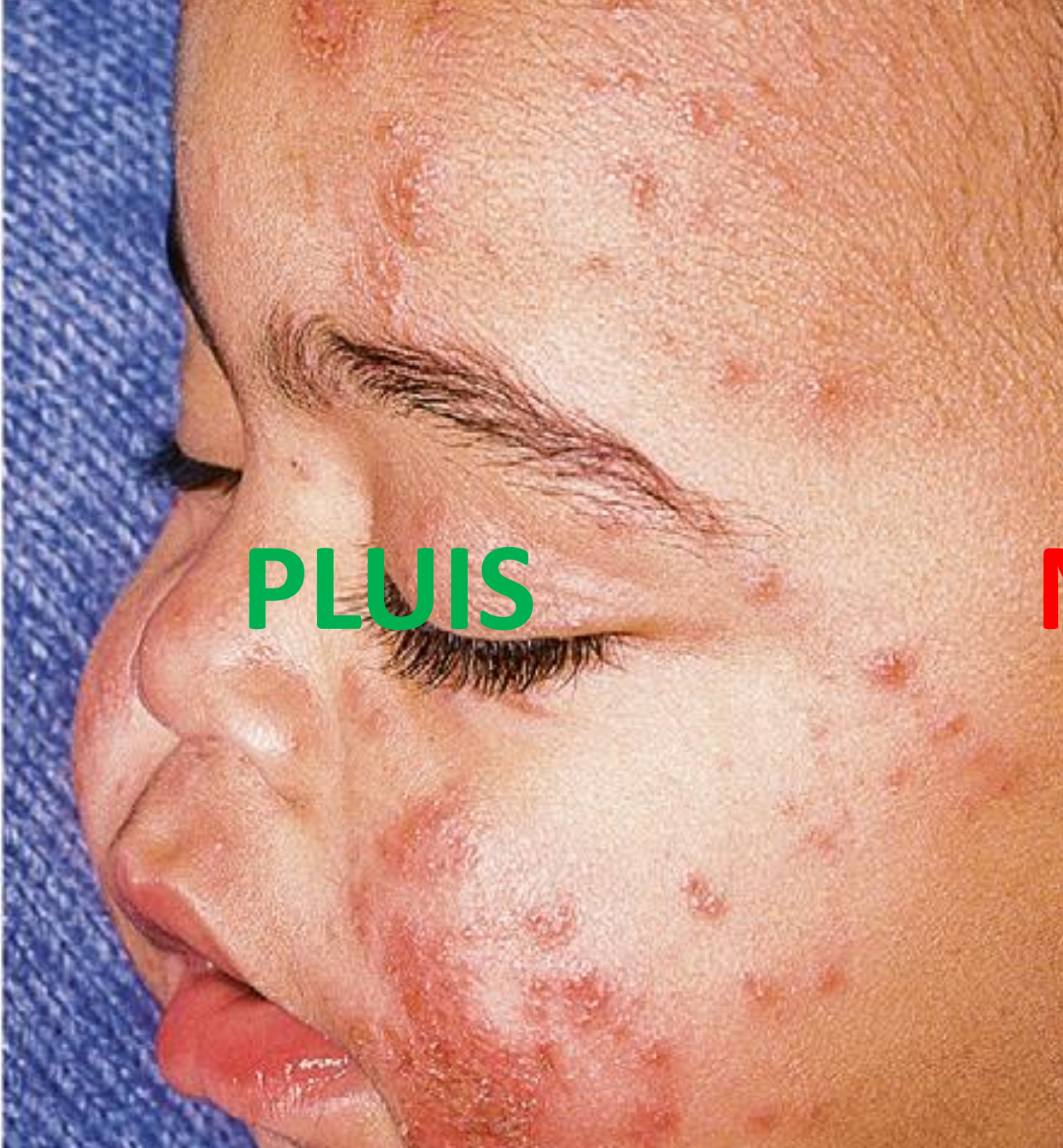
**PLUIS**

**NIET PLUIS**

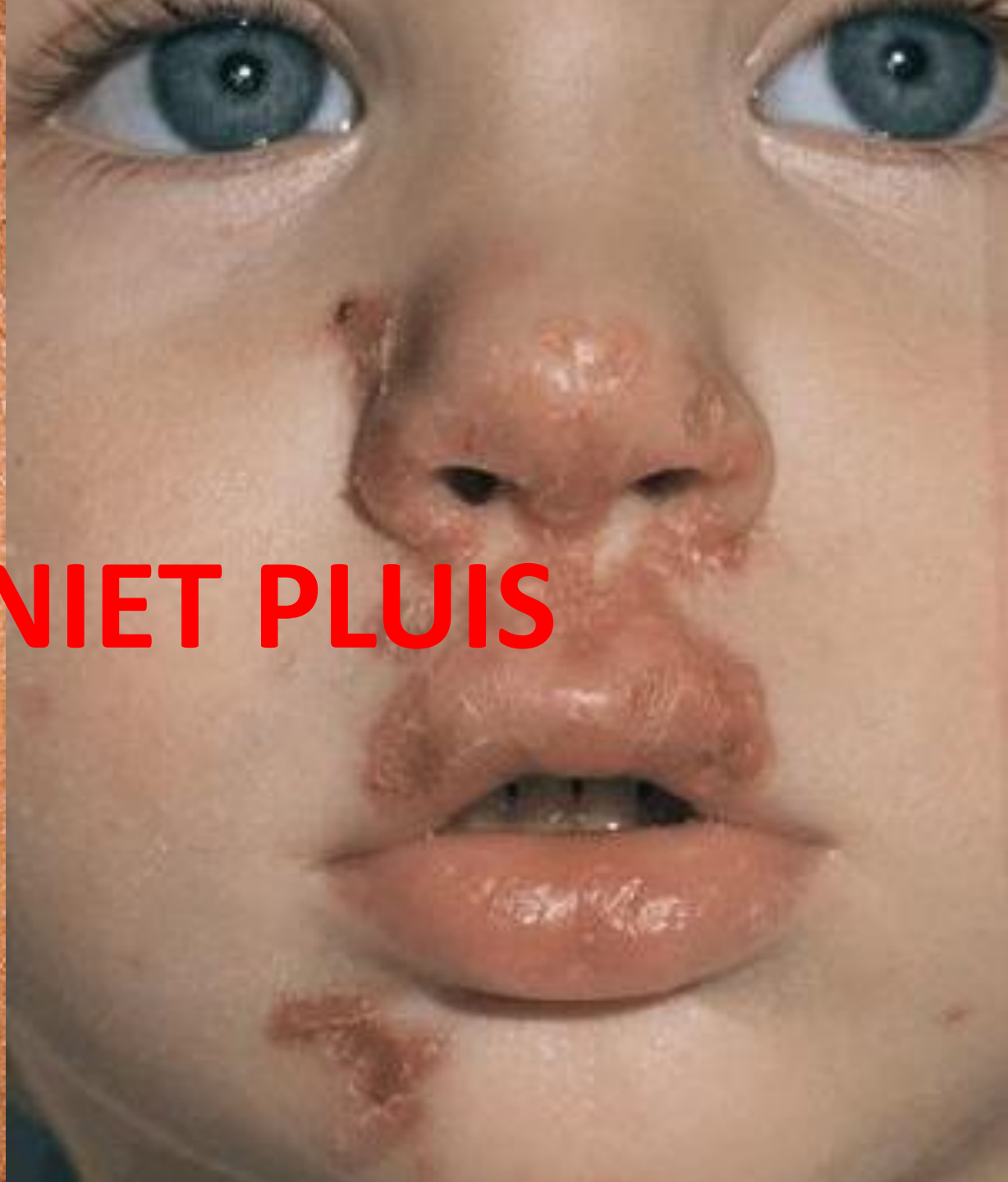# Casus 1

- Meisje, 2 jaar oud.
- Al een paar dagen niet lekker; huilerig, hangerig.
- Blaasjes in het gezicht.
- Nu ineens gele korsten.
- Temperatuur 38.2 °C.
- Oudere zus mogelijk ook wat plekjes.





**PLUIS**



**NIET PLUIS**

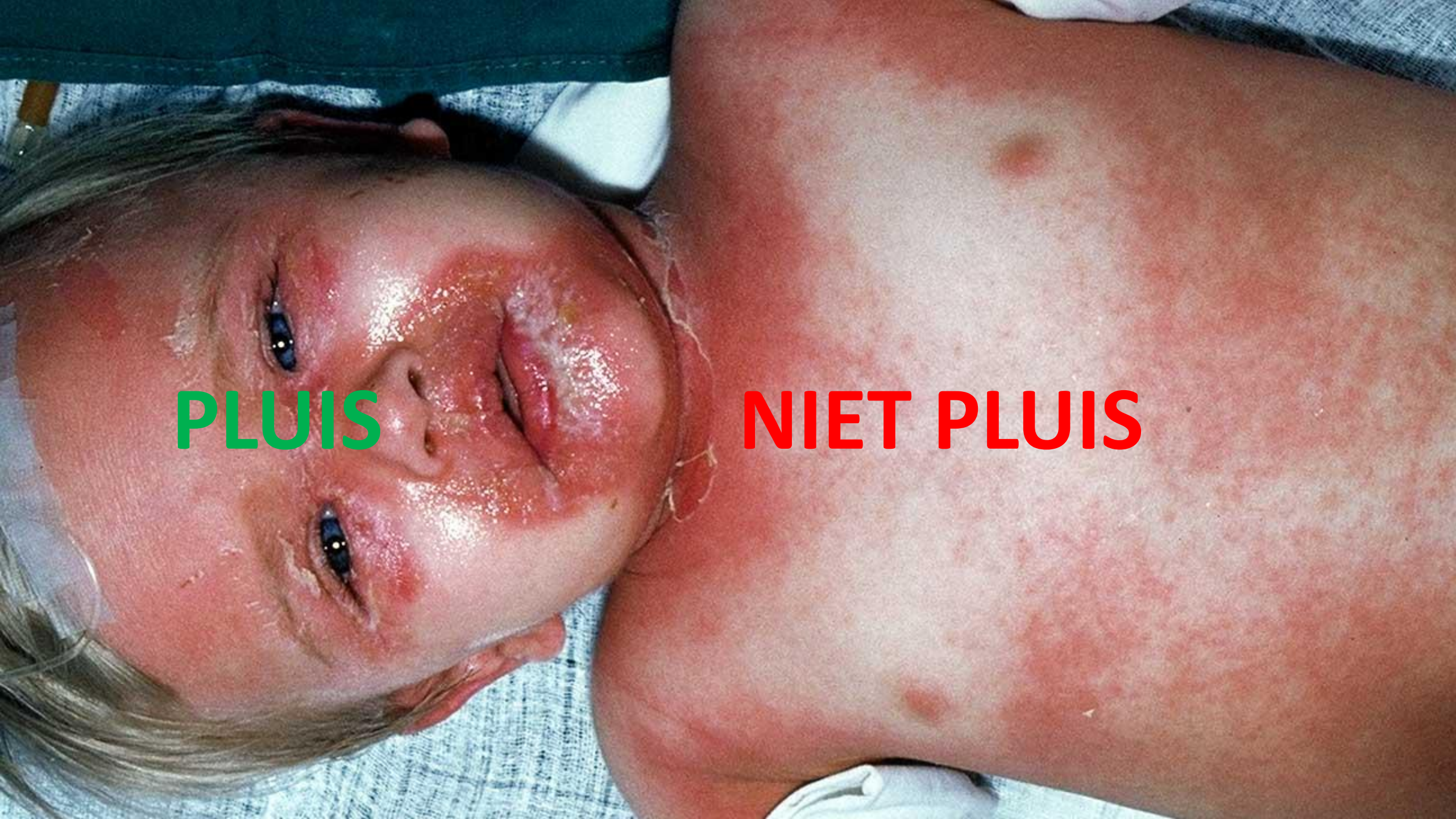
# Impetigo - “krentenbaard”

PLUS

- Honinggele korsten.
- Met of zonder blaren.
- 2 - 7 jaar.
  
- Zeer besmettelijk.
- S. aureus, groep A streptokokken.
- Hygiëne adviezen, plus behandeling met lokale antibiotica.

# Casus 2

- Jongen, 2 jaar oud.
- Al een paar dagen niet lekker; huilerig, hongerig, verkouden.
- Rode huid rondom mond, ogen en in lichaamsplooiën.
- Een dag later blaren en loslating van de huid.
- Koorts, slechte eetlust.



**PLUIS**

**NIET PLUIS**

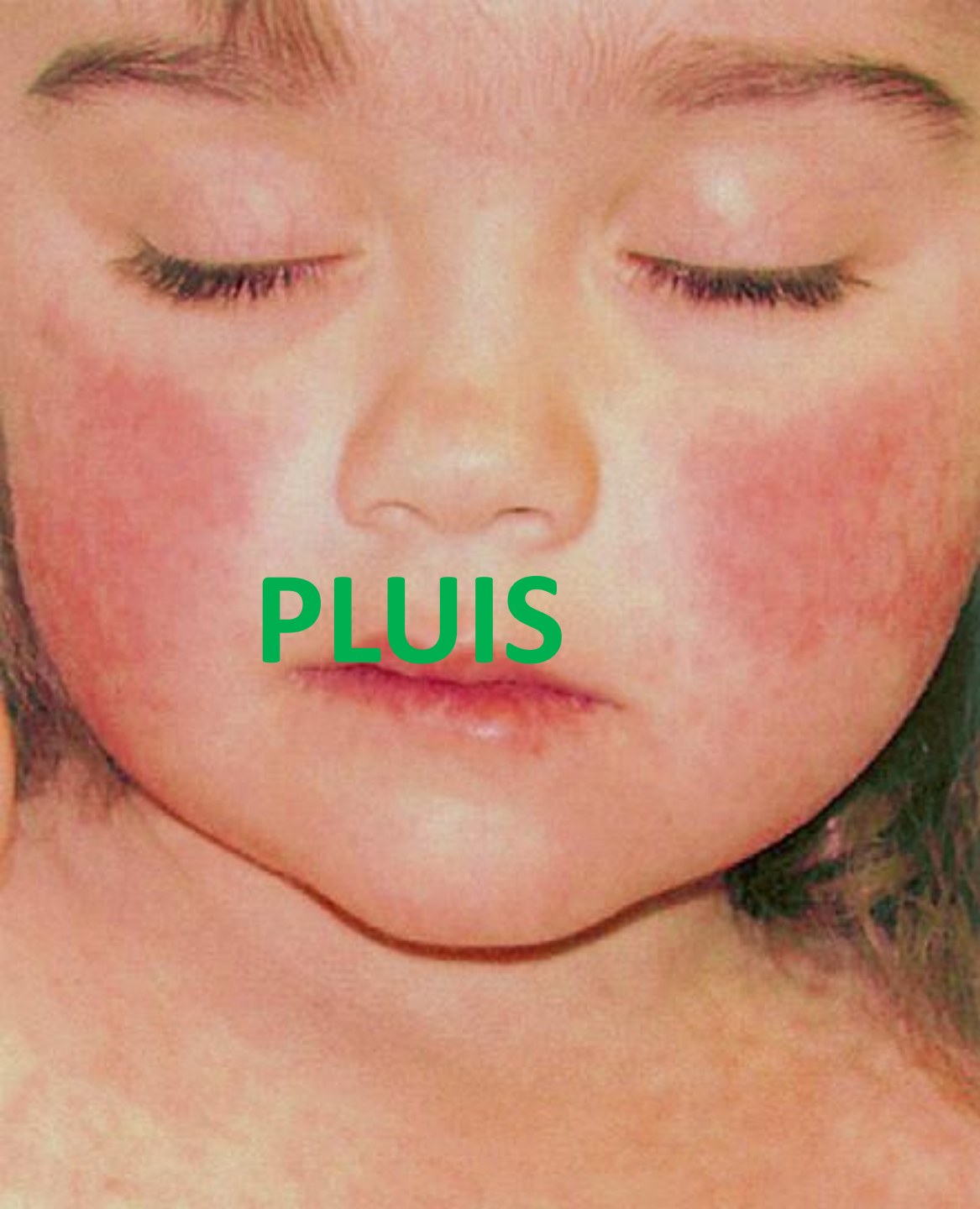
# SSSS

**NIET PLUIS**

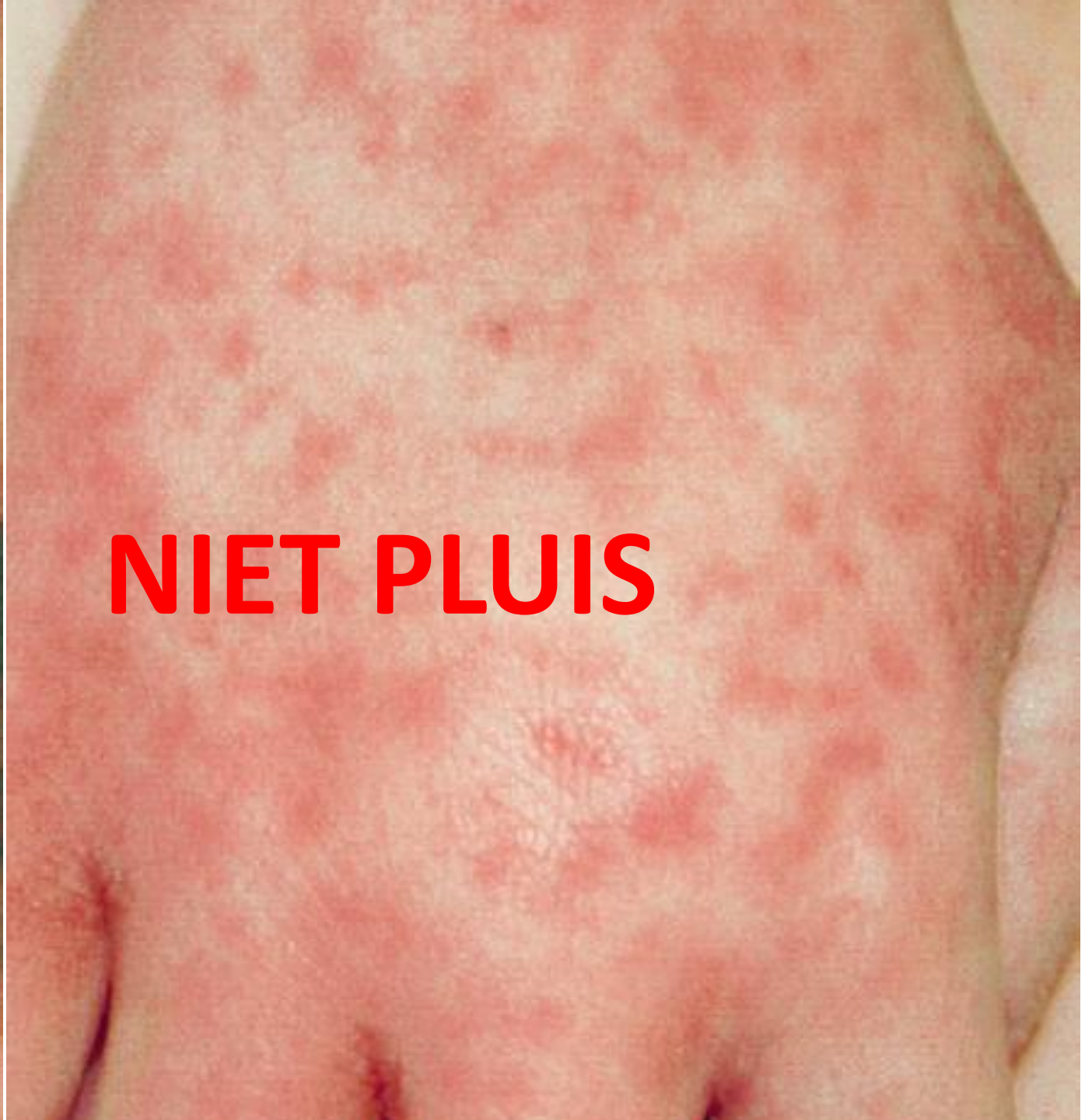- Staphylococcen skalded skin syndrome.
- Kinderen < 5 jaar.
  
- S. aureus endotoxines.
- Oppervlakkige huid laat los.
- Indicatie om direct te verwijzen.
- Behandeling middels antibiotica, veelal via infuus.

# Casus 3

- Meisje, 4 jaar oud.
- Beetje hongerig, verder weinig klachten.
- Rode wangen en wat vlekjes op het lichaam.



**PLUIS**



**NIET PLUIS**

# Erythema infectiosum – “5<sup>e</sup> ziekte”

PLUS

- Parvo B19.
- Mild beeld: geen klachten of malaise, koorts en soms gewrichtsklachten.
- Klassiek slapped cheeks.
- Nadien uitbreidende vlekjes.
- Besmettelijkheid voor ontstaan van vlekjes.
- Geen interventie noodzakelijk.
- Zeldzame complicatie: pancytopenie. Let op bij zwangeren.



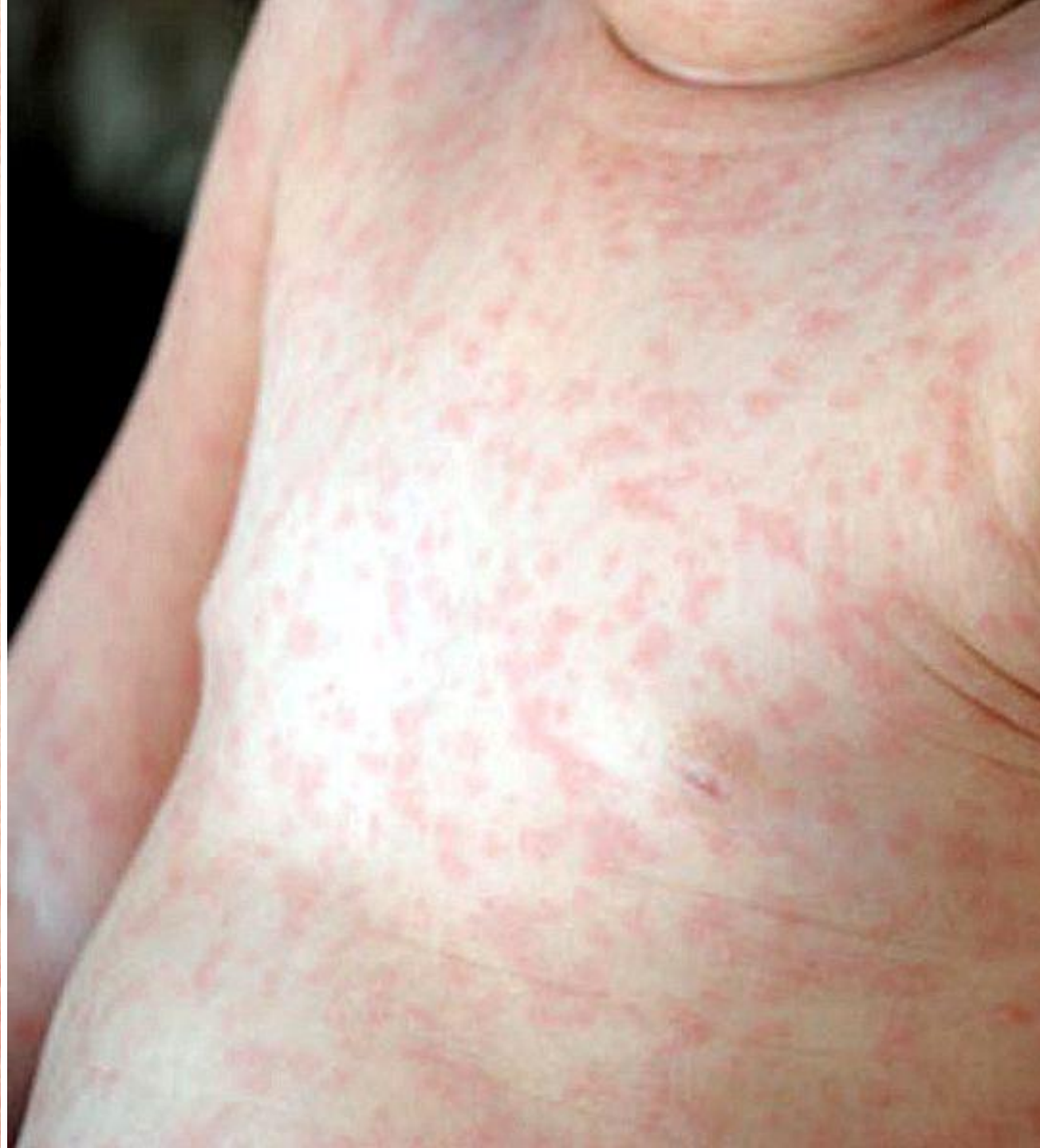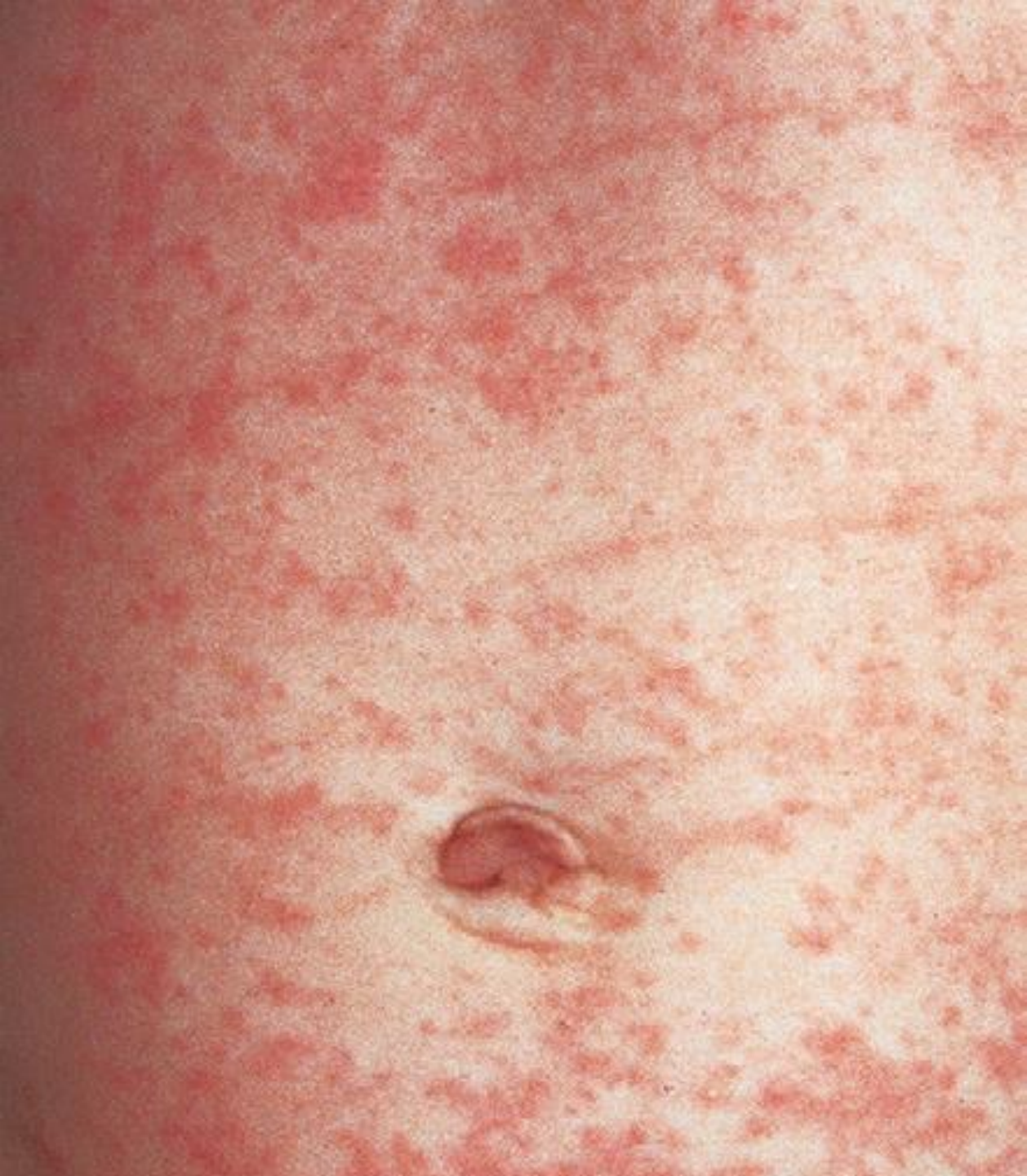# 5<sup>e</sup> ziekte versus 6<sup>e</sup> ziekte

De voorkeursleeftijd van de 5<sup>e</sup> ziekte is later dan van de 6<sup>e</sup> ziekte

**JUIST**

5e ziekte  
6e ziekte

**ONJUIST**  
4-10 jaar  
3 maanden – 3 jaar



# Exanthema subitum – “6<sup>e</sup> ziekte”

PLUS

- Humaan herpes virus 6.
- 3-5 dagen hoge koorts.
- Koorts plots verdwenen.
- Vlekjes op de romp die zich uitbreiden.
- Ongecompliceerd, behandeling niet noodzakelijk.

# Casus 4

- Jongen, 18 maanden oud.
- Sinds 2 dagen snel uitbreidende vlekjes en blaasjes over gehele lijf.
- 3 dagen koorts.
- Malaise, verminderde eetlust.



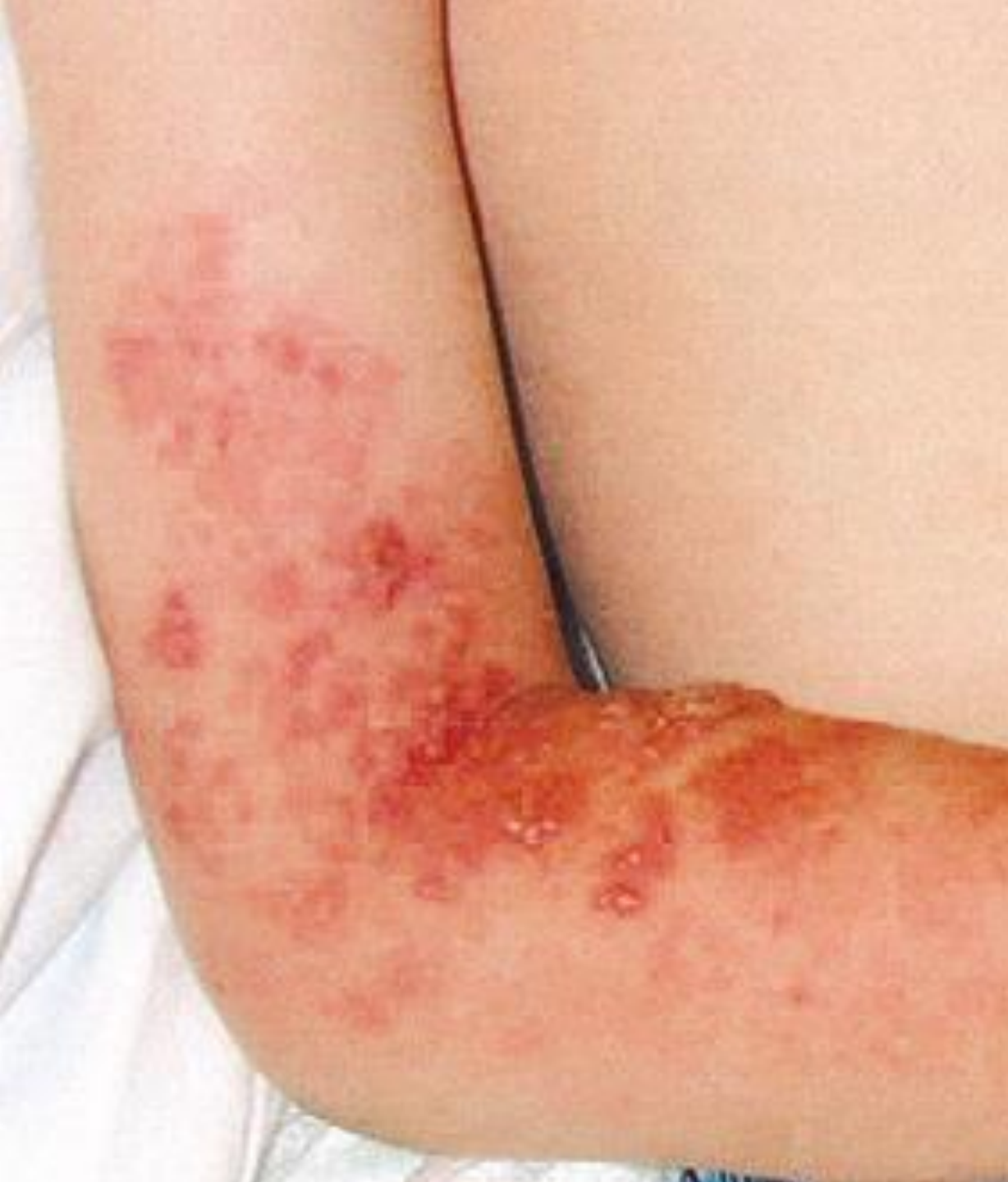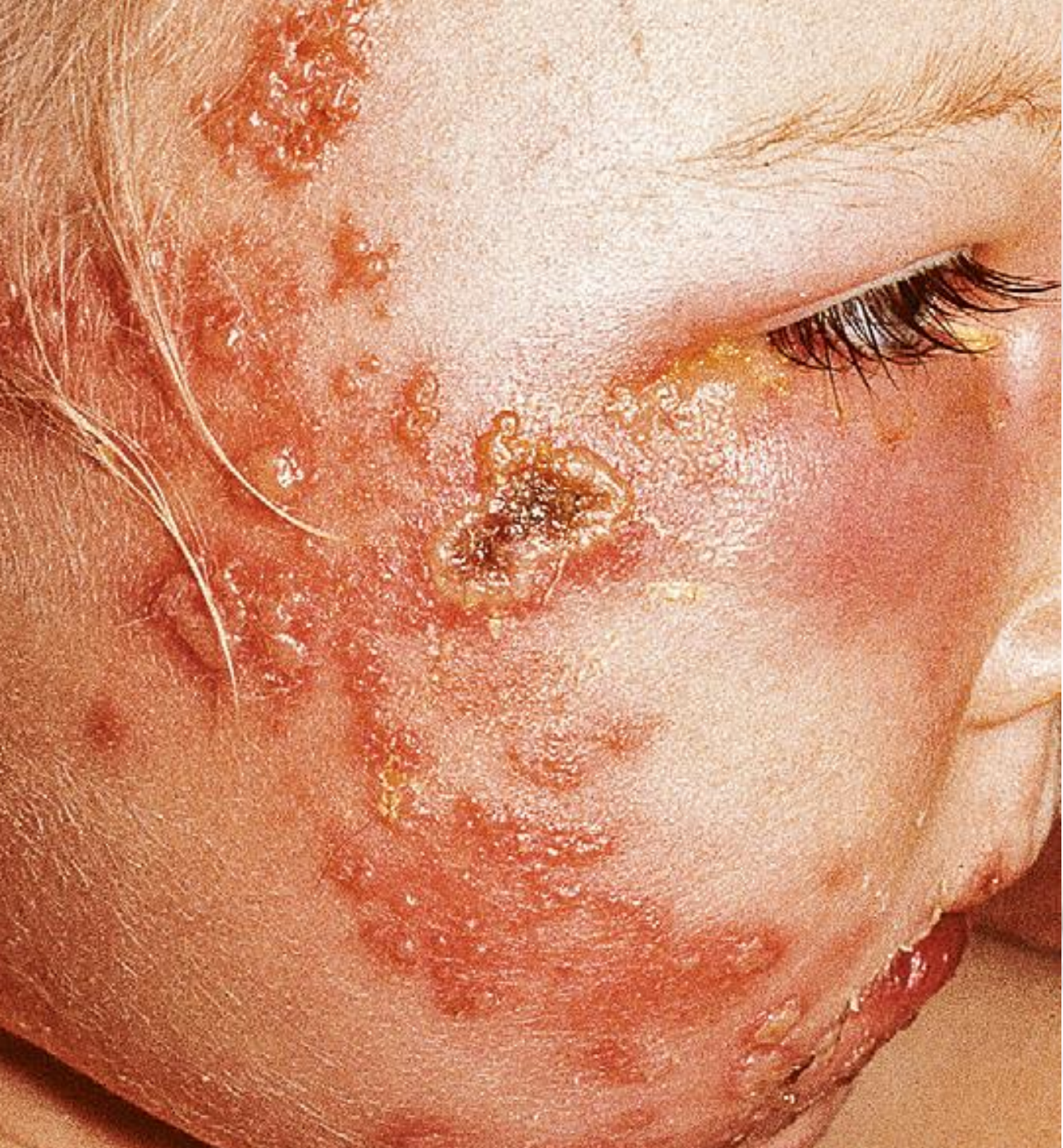**PLUIS**

**NIET PLUIS**

# Varicella zoster – “waterpokken”

**PLUIS**  
*tenzij*

- Varicella zoster primo infectie.
- Incubatietijd 7-21 dagen.
- Huidafwijkingen voorafgegaan door malaise, koorts, keelpijn.
- Drie stadia huidafwijkingen: rode papels, blaadjes, crustae. Behaarde hoofdhuid.
- Expectatief beleid, ondersteunende therapie; geen NSAID's.
- Cave secundaire impetiginisatie, pneumonie, post-varicella vasculitis.



# Varicella zoster – “gordelroos”

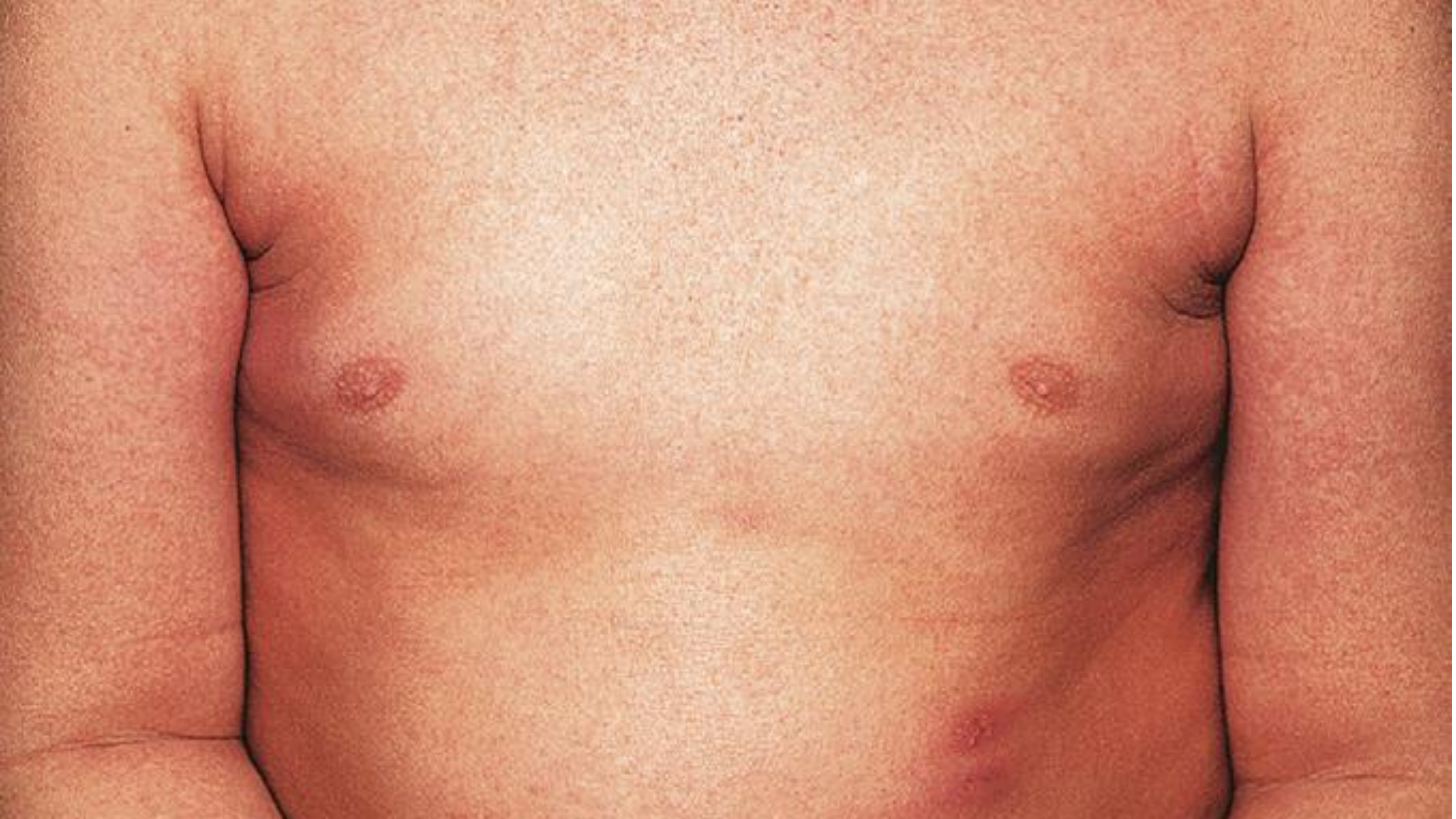**NIET PLUIS**

- Reactivatie van varicella zoster virus.
- Voorafgaand aan zichtbare laesies al pijn.
- Dermatoom.
- Verwijzing naar huisarts geïndiceerd.



# Casus 5

- Jongen, 2 jaar oud.
- Fijne rode vlekjes op de huid; hoofd, nek en romp.
- Voelt als schuurpapier.
- Opvallend rode tong.
  
- 2 dagen koorts.
- Eet slecht, slikken lijkt pijnlijk.



A close-up photograph of a person's mouth, showing the tongue and lips. The tongue is a vibrant red color and is coated with a white, granular substance, likely a dental wax or a similar material used for dental procedures. The lips are slightly parted, and the overall appearance is that of a clinical or dental setting. The text 'PLUIS' is overlaid in green on the left side of the tongue, and 'NIET PLUIS' is overlaid in red on the right side of the tongue.

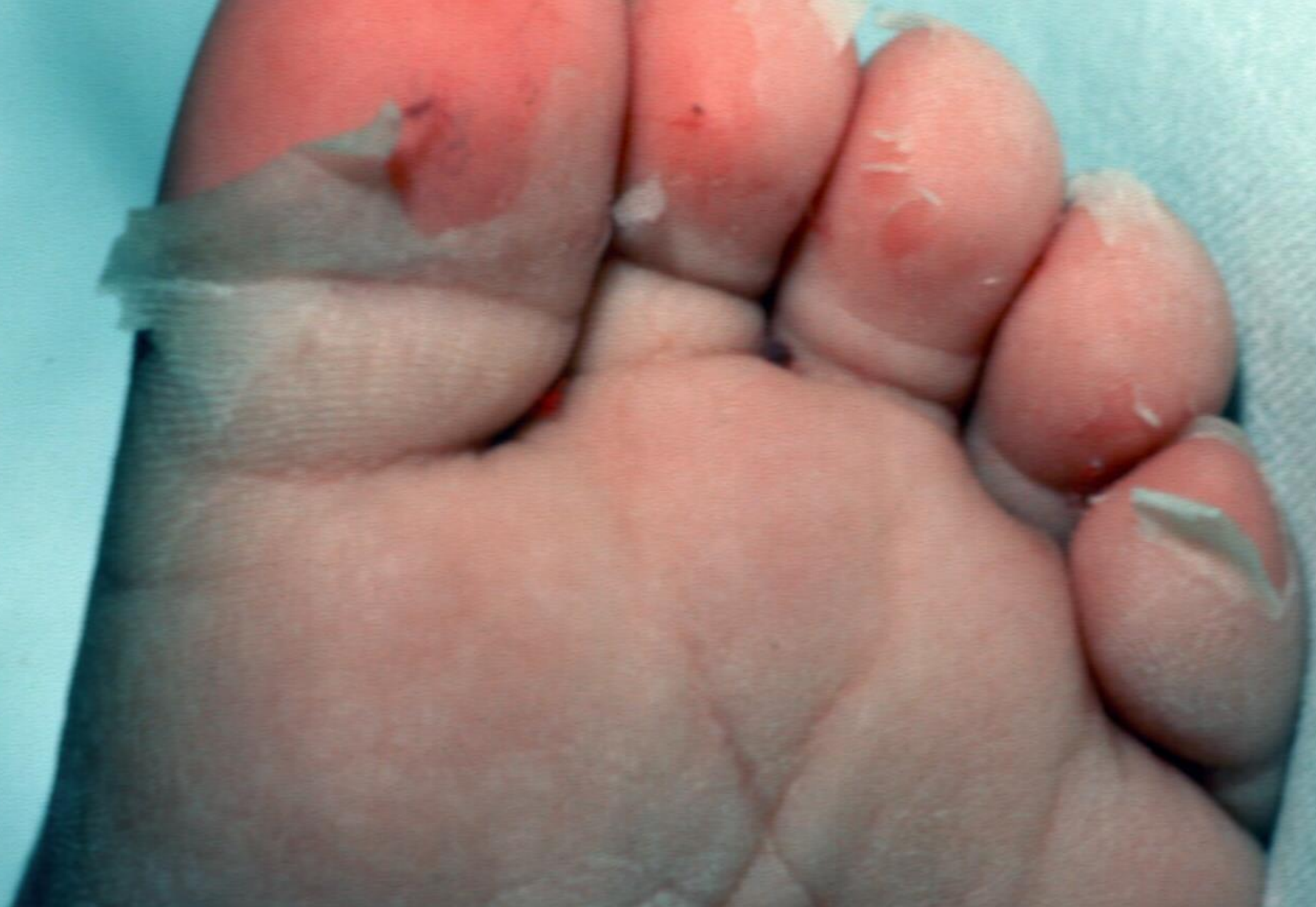**PLUIS**

**NIET PLUIS**

# Streptokokken infectie – “roodvonk”

**PLUIS**  
*tenzij*

- Groep A streptokok.
- Fijn vlekkelig exantheem, rood kippenvel.
- Klassiek: aardbeien tong en vervelling na enkele dagen.
- Bijkomende klachten van keelpijn, koorts, malaise.
- Veelal ongecompliceerd beloop.
- Cave post-streptokokken glomerulonefritis, acuut reuma of andere diagnose.



# Ziekte van Kawasaki

**NIET PLUIS**

- Belangrijke differentiaal diagnose van roodvonk.
- Ernstige complicatie: coronaire aneurysmata.
- Oorzaak nog niet volledig begrepen, auto-inflammatoir/vasculitis.

# Ziekte van Kawasaki

**NIET PLUIS**

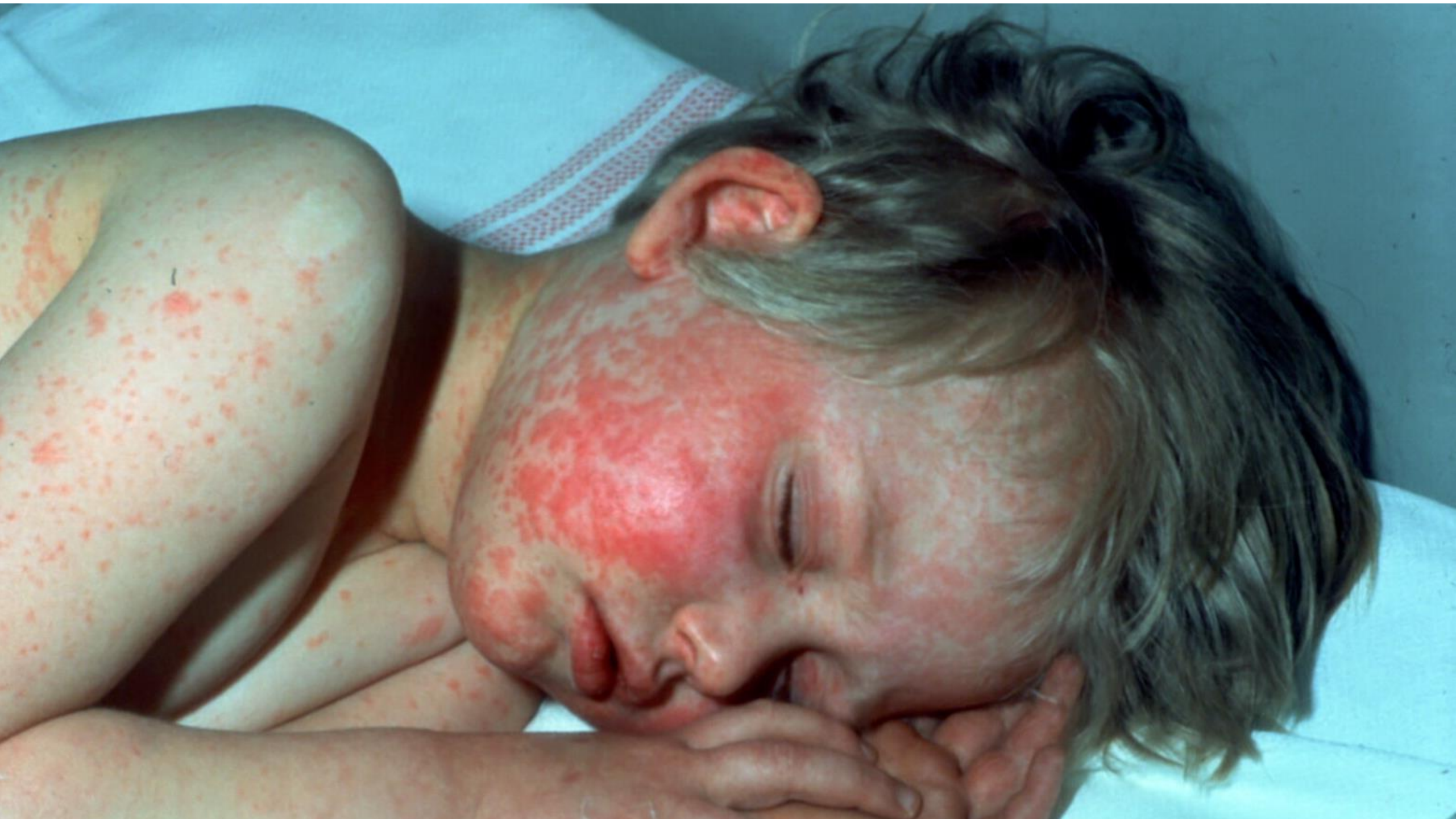## Clues

- Hoge koorts > 5 dagen
- Aardbeientong
- Kapotte lippen
- Fijnvlekkerig exantheem
- Vergrote klieren in de hals
- Conjunctivitis
- Rode/gezwollen handen en voeten
- Vervellingen

# Casus 6

- Meisje, 14 maanden oud.
- Rode vlekjes op het gezicht, uitgebreid.
- Afwijkingen in de mond gehad.
- Ziek, hoge koorts, hoesten.





A close-up photograph of a patient's mouth during a dental procedure. A dental mirror is held in the patient's mouth, reflecting the tongue and the inner surface of the teeth. A gauze pad is placed on the left side of the tongue. The text 'PLUIS' is overlaid in green on the gauze pad, and 'NIET PLUIS' is overlaid in red on the right side of the tongue.

**PLUIS**

**NIET PLUIS**

Wie weet wat dit is?

# Mazelen

**NIET PLUIS**

- Morbillivirus.
- Clue: koplikse vlekjes.
- In toenemende mate weer uitbraken.
- Dalende vaccinatiegraad.
  
- Veel morbiditeit en mortaliteit.
- Pneumonie, meningitis, acute encephalitis.
- Geen behandeling mogelijk; vaccinatie enige optie.

Veel huidafwijkingen geassocieerd met infectieziekten, onschuldig en niet onschuldig  
maar *niet alles is infectieziekten.*

# Casus 7

- Jongen, 14 maanden oud.
- 2 dagen uitbreidende rode vlekjes op gezicht maar ook hoofdhuid.
  
- 2 weken niet lekker, malaise.
- Temperatuur subfebriel.



**PLUIS**

**NIET PLUIS**

# Purpura

**NIET PLUIS**

- Onderhuidse bloedingen.
- Uitgebreide differentiaal diagnose, veelal ernstige ziektebeelden.
- Leukemie, sepsis, meningokokken sepsis, stollingsstoornis, idopathische trombocytopenische purpura, Henoch Schonlein purpura.
- **ALTIJD** een alarmsymptoom.



# Casus 8

- Jongen, 4 jaar oud.
- Ouders vermelden geen klachten.
  
- Maken zich bij navraag wel zorgen over motorische ontwikkeling, valt vaak tijdens oefenen op fiets.



**PLUIS**

**NIET PLUIS**

# Casus 9

- Zuigeling van 4 maanden oud.
- Moeilijk behandelbaar eczeem, ernstige luierdermatitis.
  
- Af en toe koorts.
- Veel diarree.
- Slechte groei.



**PLUIS**

**NIET PLUIS**

# Alarmsymptomen bij huidafwijkingen

- Aanhoudend hoge koorts.
- Uitgebreide huidafwijkingen, blaren.
- Petechiën of purpura.
- Slecht gedijend kind.
- Moeilijk behandelbaar eczeem.
- Ernstige luiersuitslag.
- Blauwe plekken.
- “Symmetrische letsels”.

**VRAGEN?**

# Take to work message

- Goed kijken is belangrijk, PROVOKE goed hulpmiddel.
- Patroonherkenning bij onschuldige huidafwijkingen – “kinderziektes”.
- Ben je bewust van alarmsymptomen.

**Dank voor uw aandacht**

